

# Mikroskopisk kolitt

Def.:

Diare ofte vanndig, ikke blodig  
opptil 20gg/ døgn

Kliniske funn: "lite"

Endoskopi/ rad. : "neg."

Mikr. kolitt –mikroskopi !!



'Collagenous colitis' with  
watery diarrhoea--a new entity?

Lindström CG. 1976

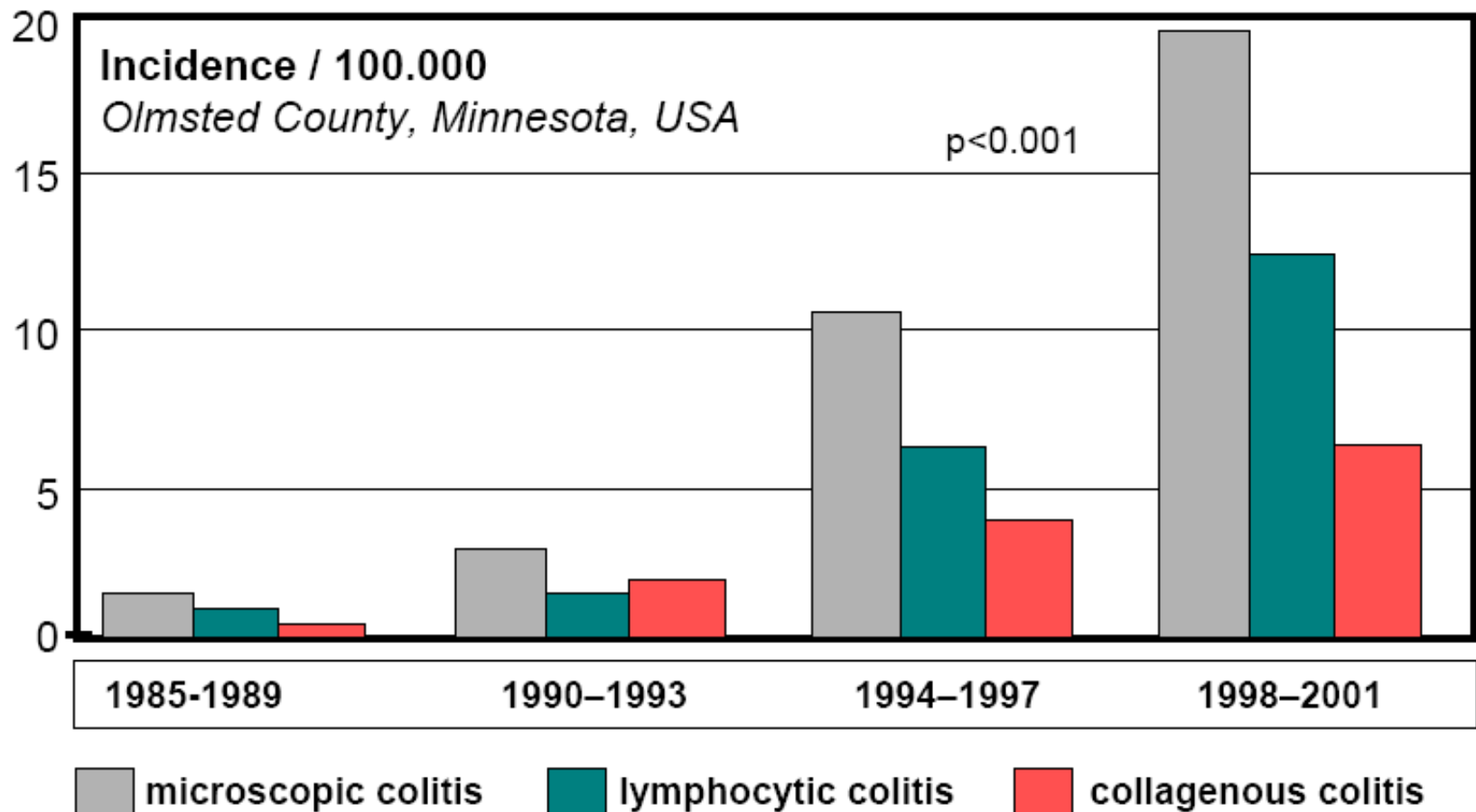
1980 Read et al , begrepet mikroskopisk kolitt

Til ca. 15 år siden usikkert begrep  
("mikroskopisk kolitt"= lymfocytær kolitt)

"Umbrella term" (1993)  
kollagen og lymfocytær kolitt

(Noen andre kolittformer uten kolposkopisk / rtg. funn  
er ikke i begrepet)

# Epidemiology of Microscopic Colitis



Prevalence in 2001: CC 39/100.000, LC 64/100.000

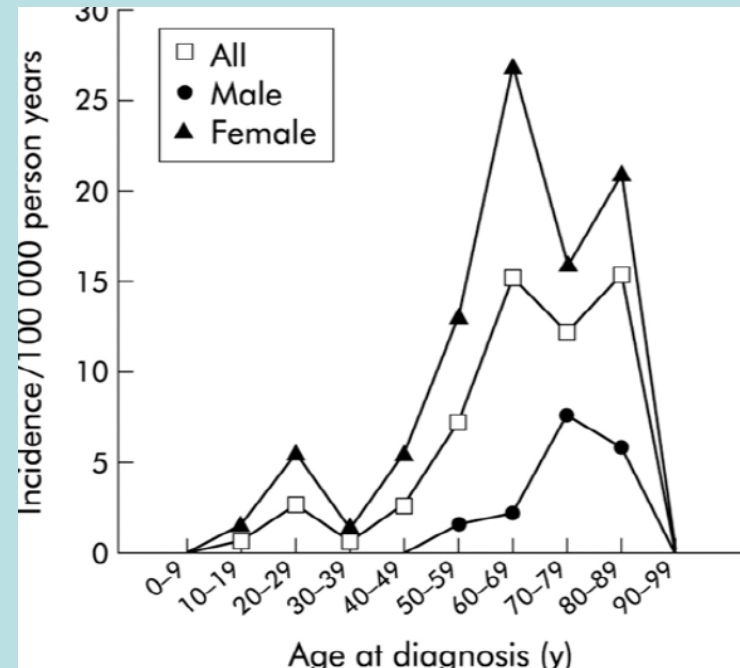
# Kollagen kolitt

Overveiende kvinner  
Medianalder: 58-68 år  
"Lite påvirket"

Oftere h. side

(Hvis v. side biopsi gir mistanke- ta  
biopsi fra h. side)

Ørebro, Sverige 1993-98



## Patogenesde/ Etiologi:

Sekretorisk diare sekundært til epitelskade

Skade av overflateepitel → gir fibrose

Årsak skade av epitel ?

Immunologisk- mekanisk ?

Assosiert med autoimmun tilstand

--- NSAID bruk- antibiotika ?

Hist.:

Kollagenlag (kollagen IV og tenascin, I, III)  
subepiteliaalt > 10 my

Følger ikke kryptene !

Normalt kryptmønster

Kronisk uspes. betennelse

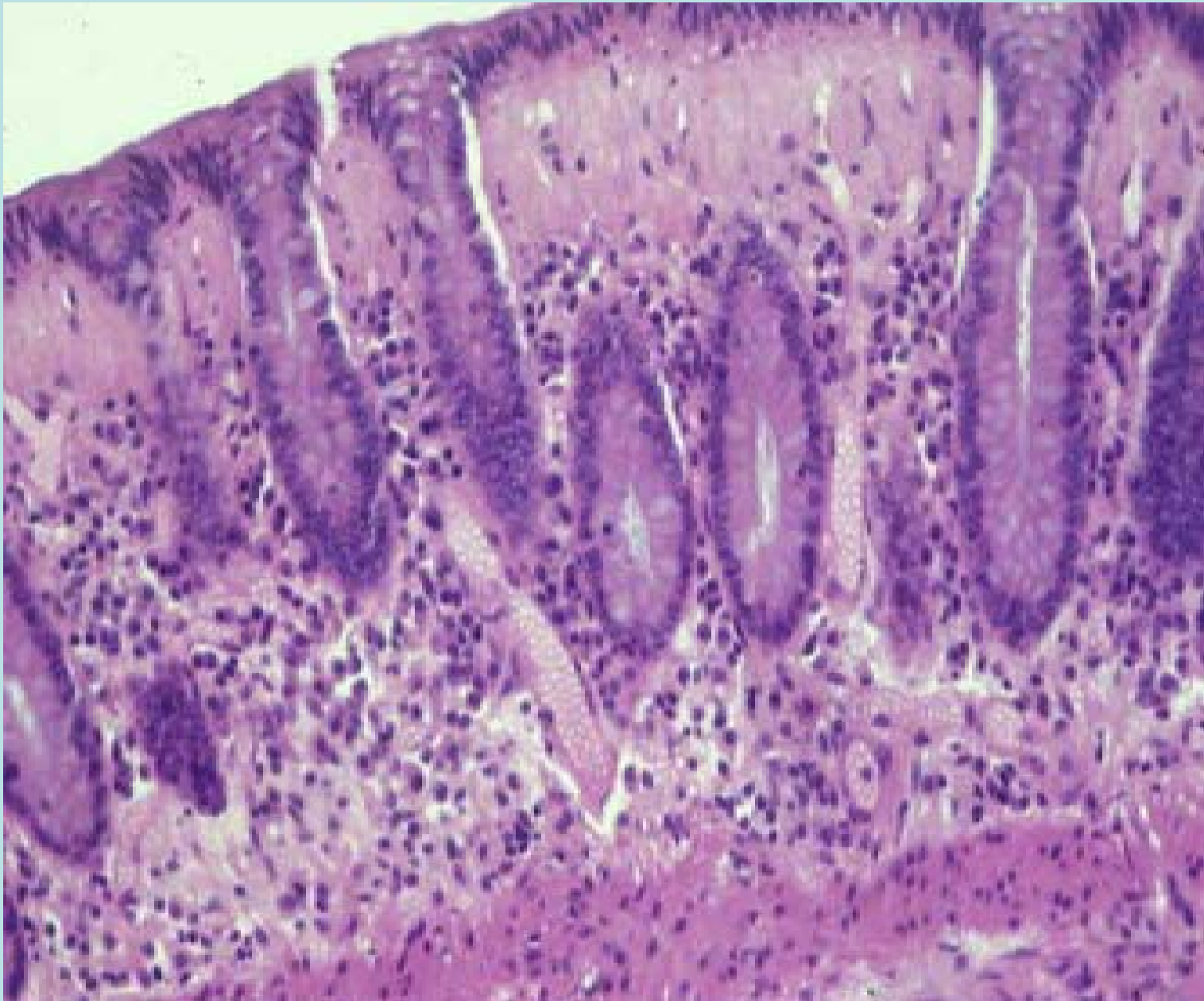
Diffust uttalt.

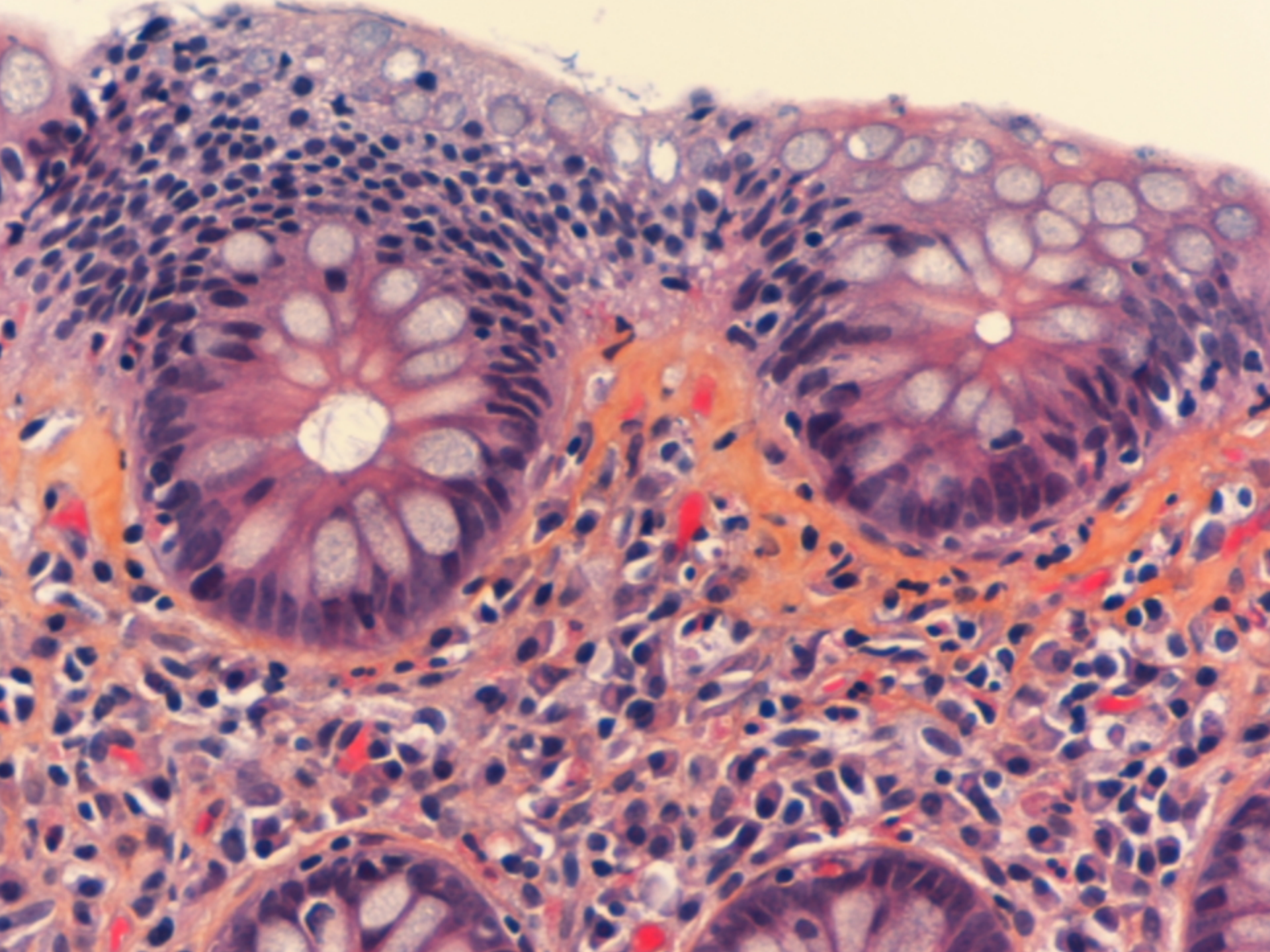
Mest h. kolon

Redusert mot h. side, rectum neg. 30%

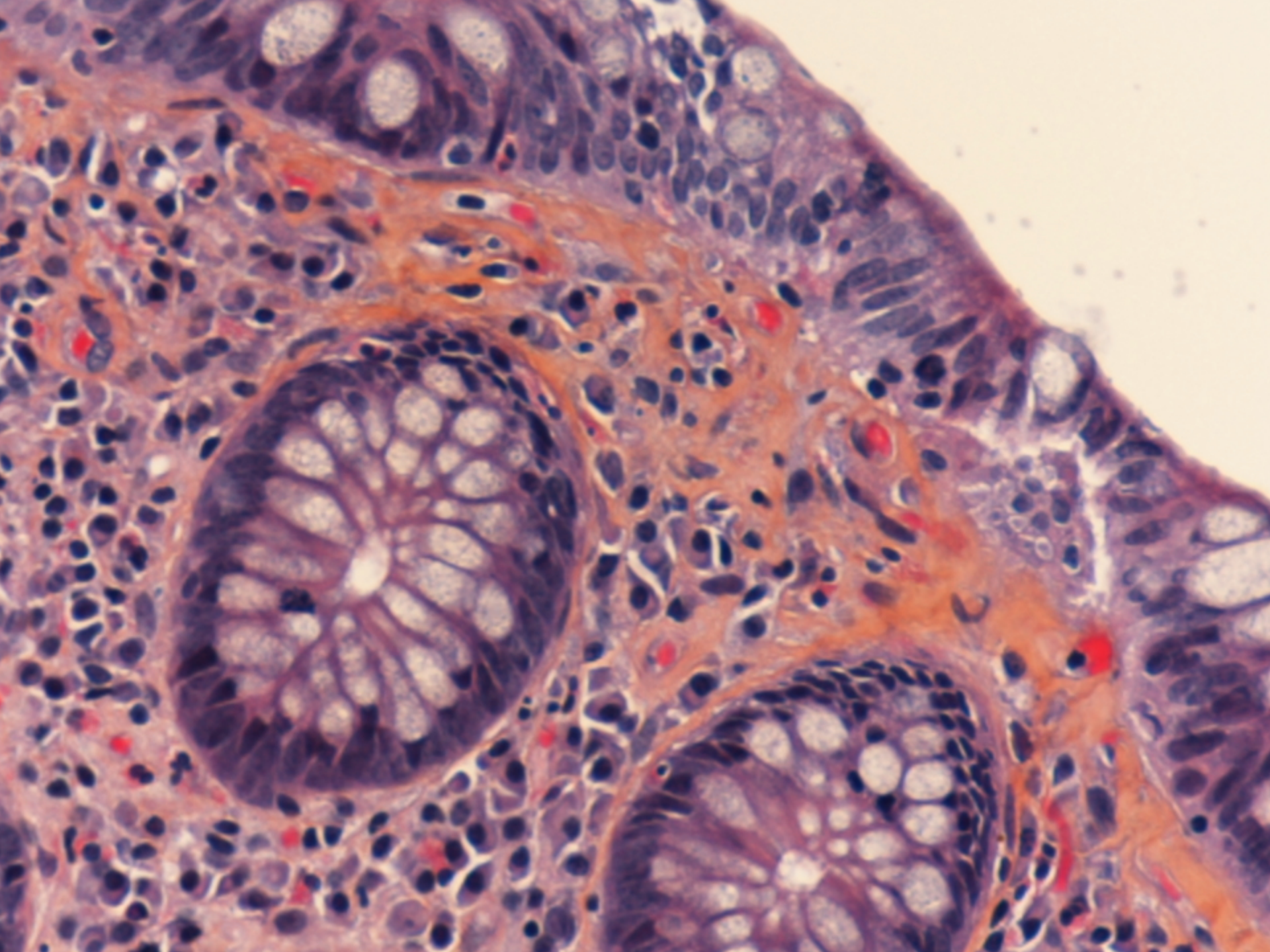
Noen har kjempeceller

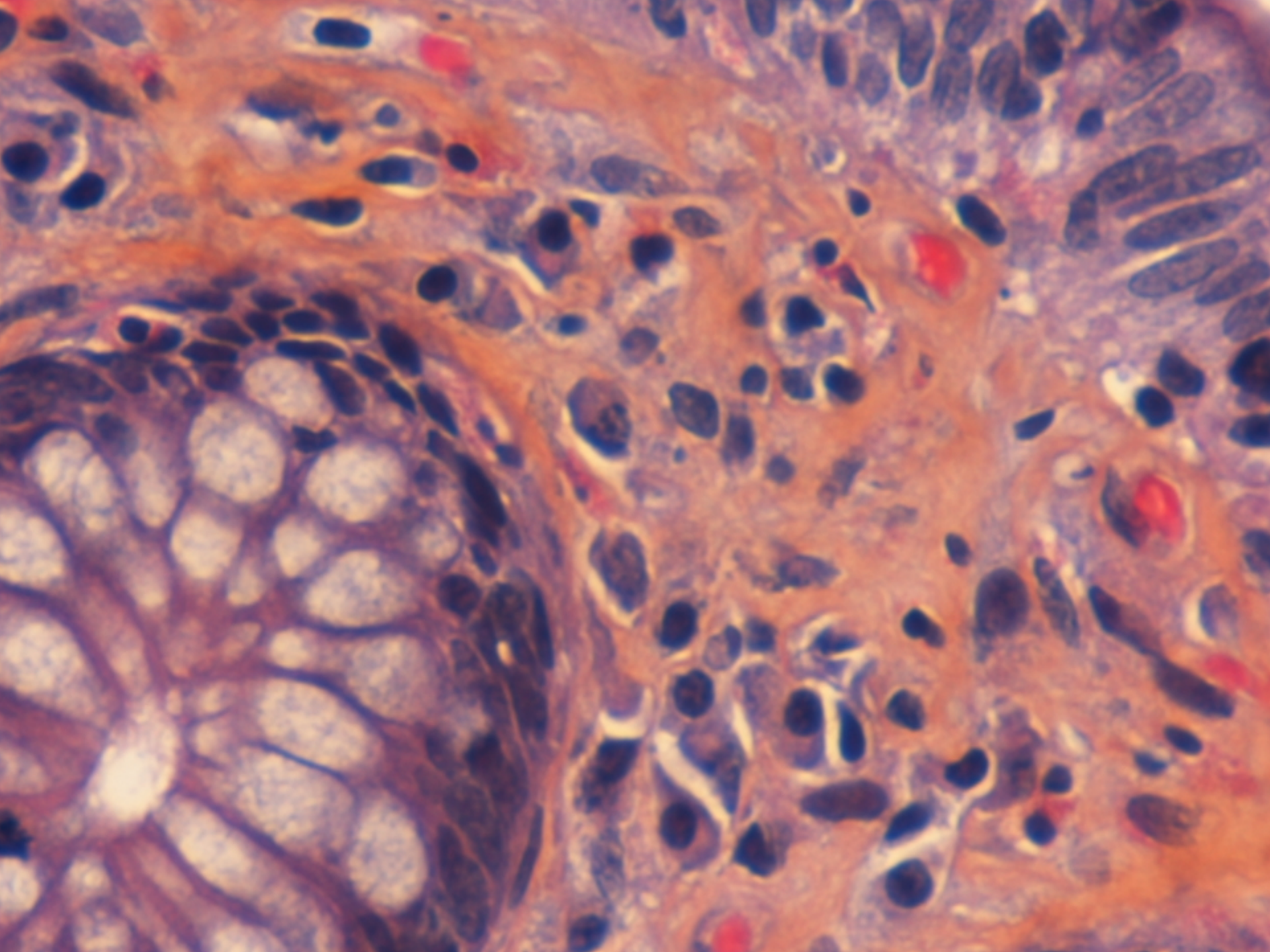
Reaktive/ degenerativt overflateepitel











Diff.:

Hyperplastisk polypp (ofte fortykket lag)

Ischemi

Amyloid

Skrå skjæring av snitt

Forløp:

Mnd.- år

Svingene

Kan gå i remisjon spontant

Diaregrad følger ofte tykkelsen

Budesonid (corticoid) ----

Liten morbiditet    Ingen mortalitet

# Lymfocytær kolitt

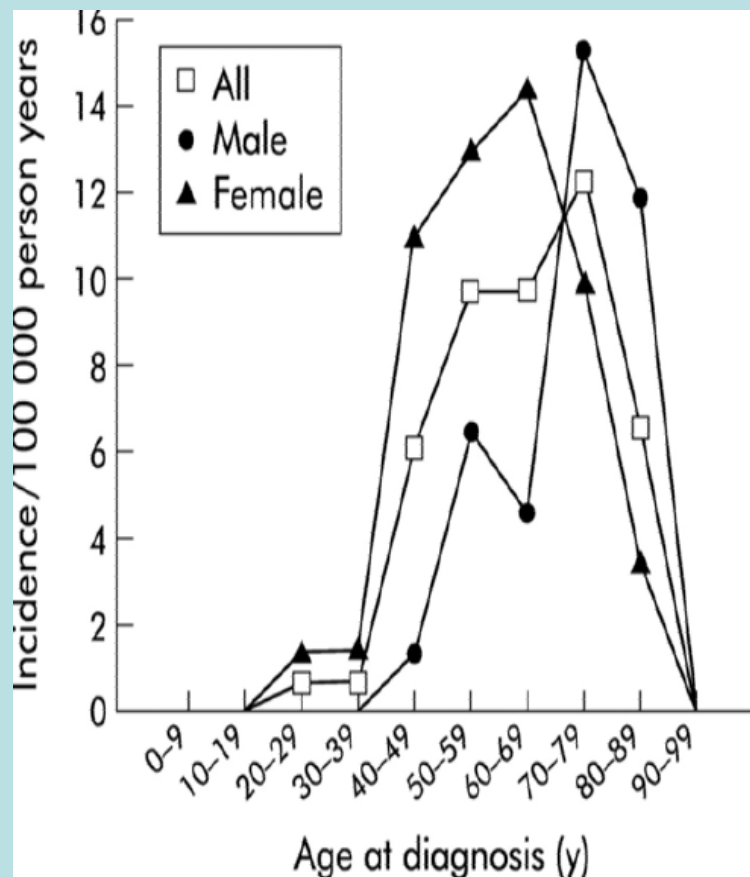
CD 3/8 +    CD4 +

Kvinne/ menn

Incidens 4-16/ 100 000

Medianalder 60-70 år

Symp. Som koll. kolitt



Patogenese/ etiologi: ?

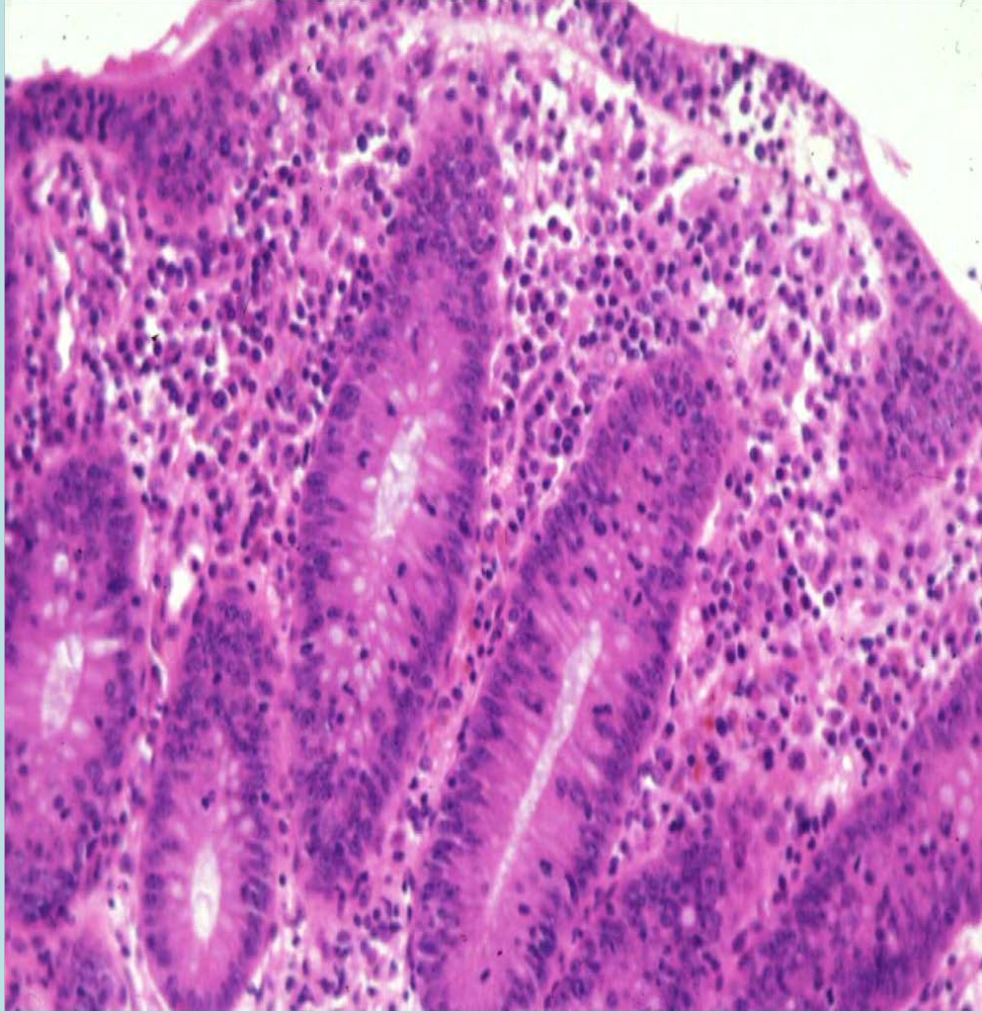
autoimmun.

(antistoffer ca. 50.%, ANF, RA)

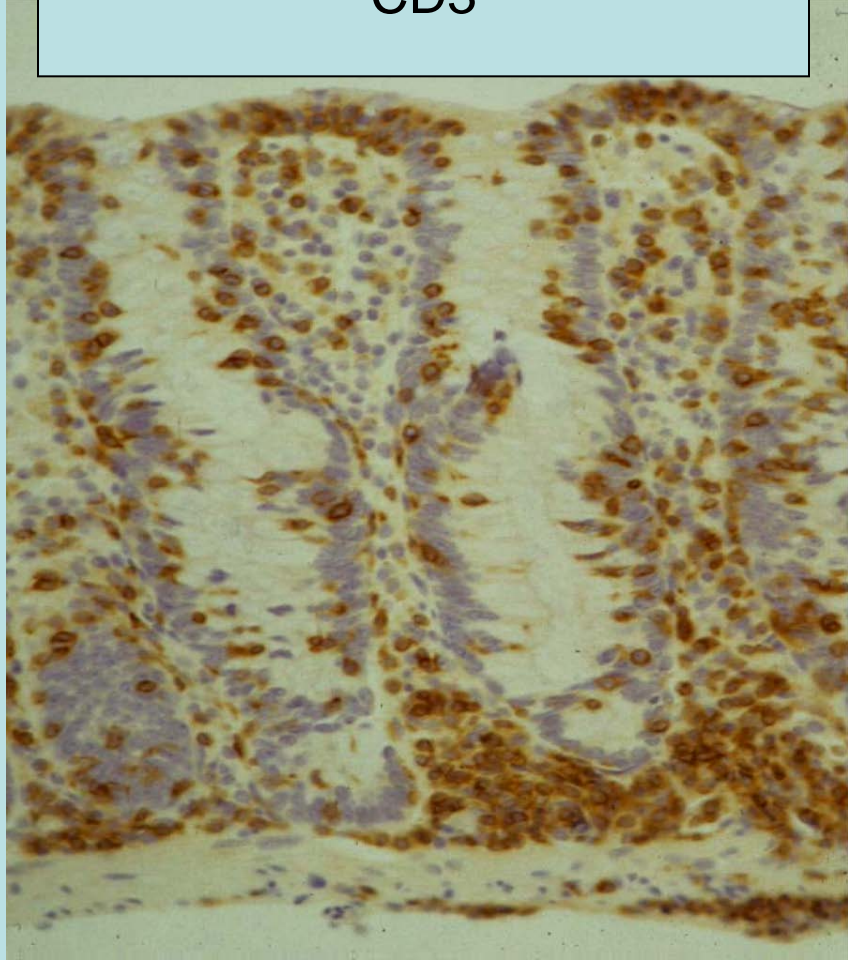
1/3 av cøliakipas. har lidelsen !

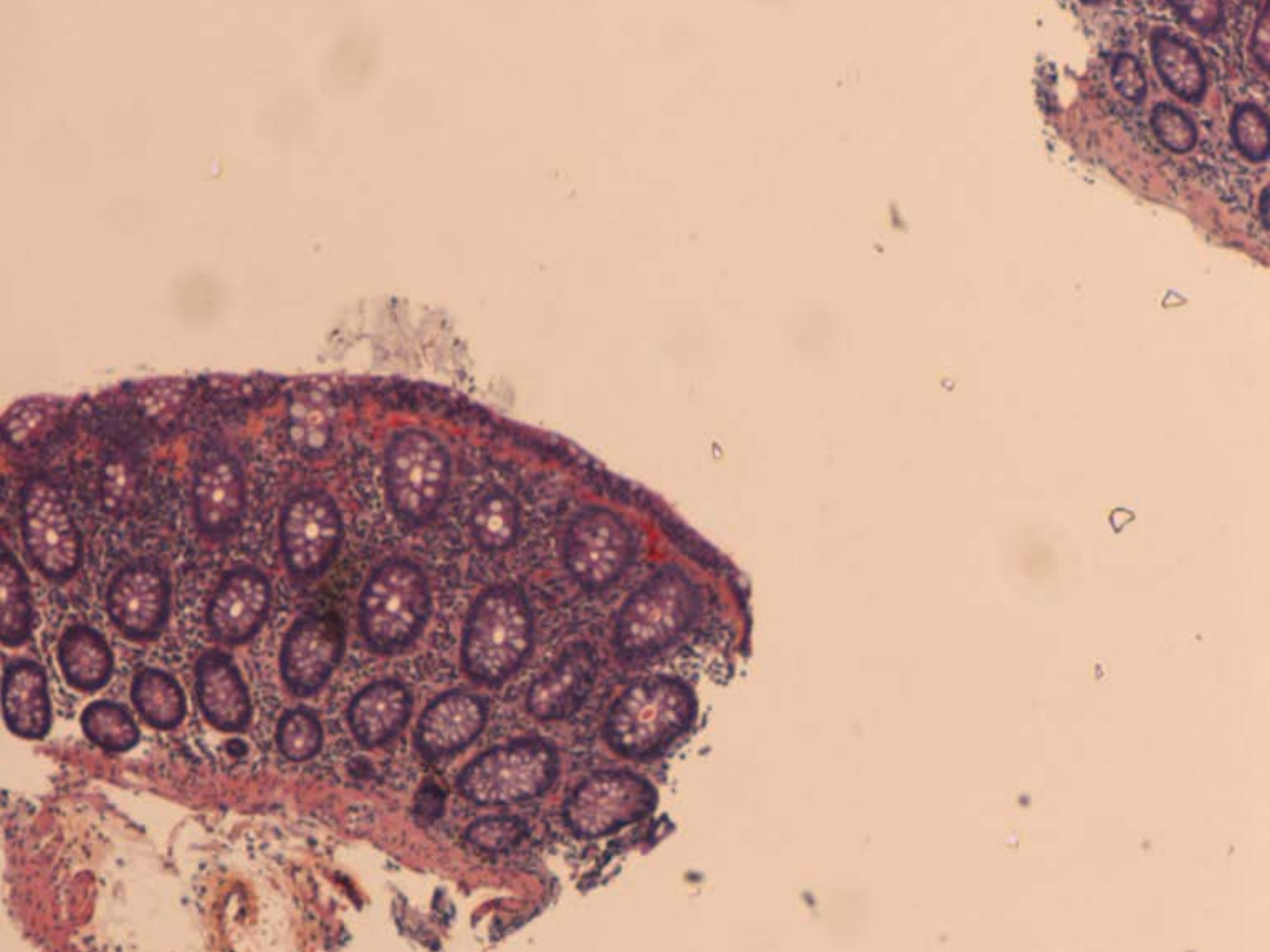
Hormonell?

Infeksiøs?

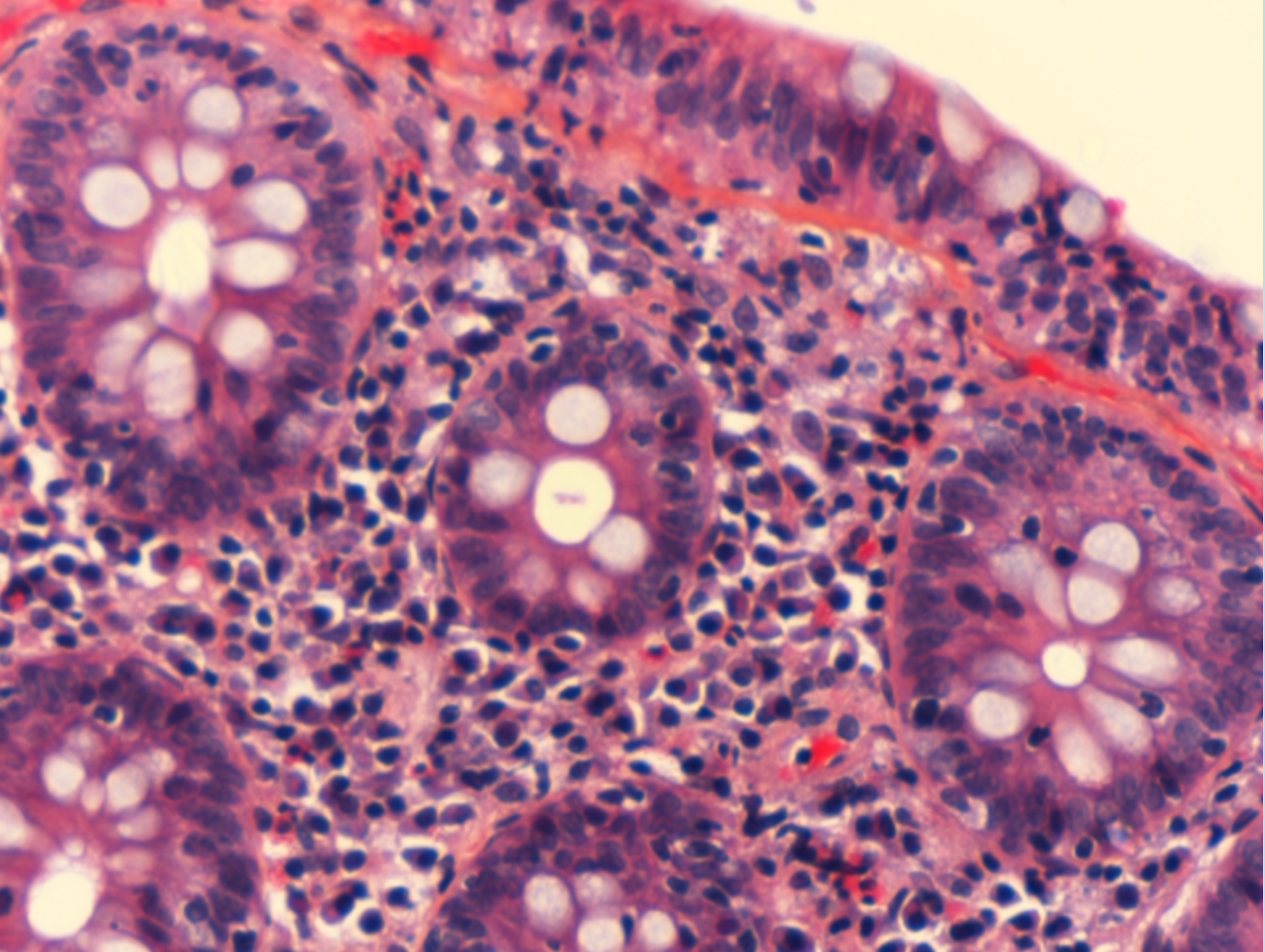


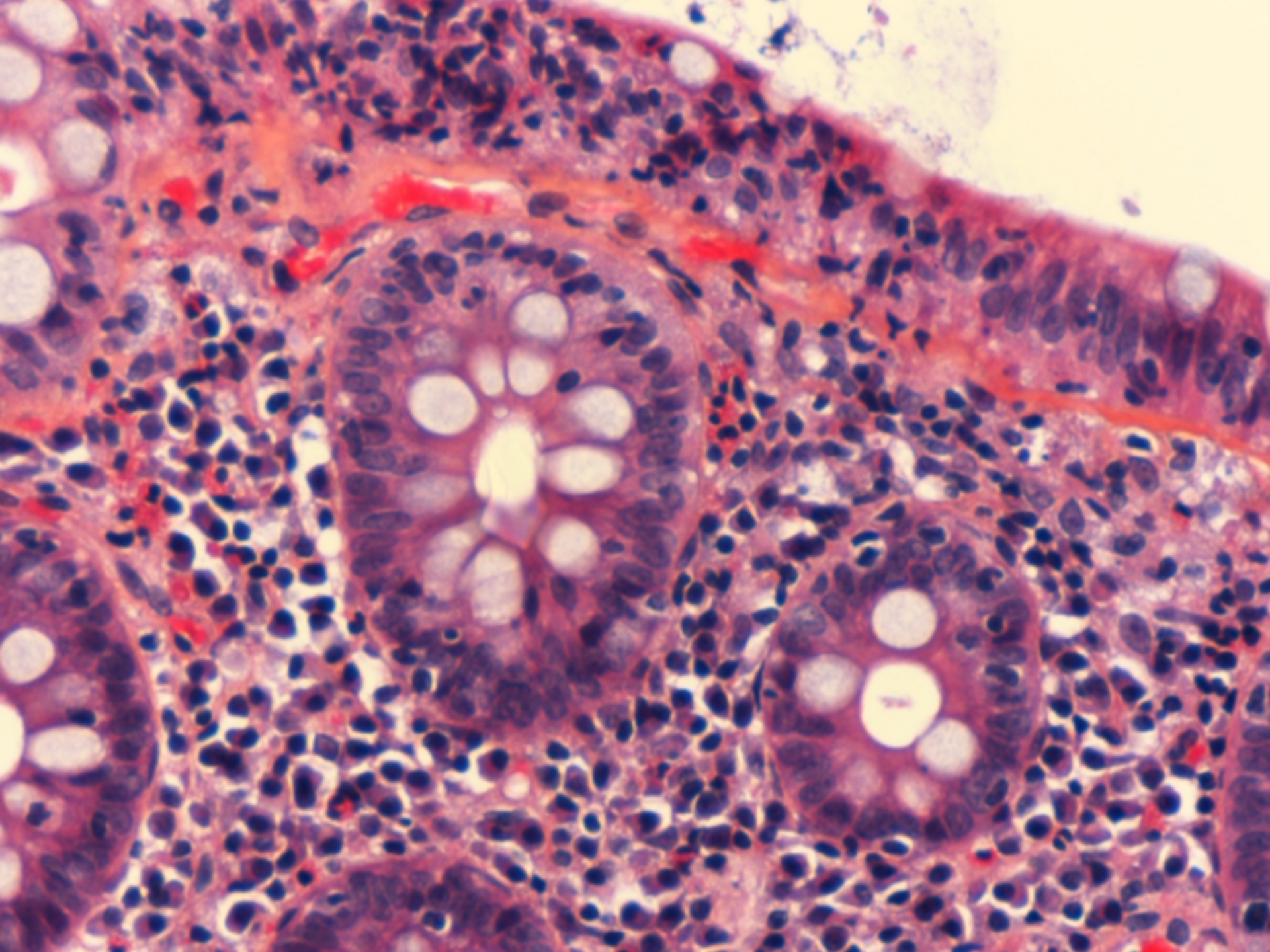
CD3

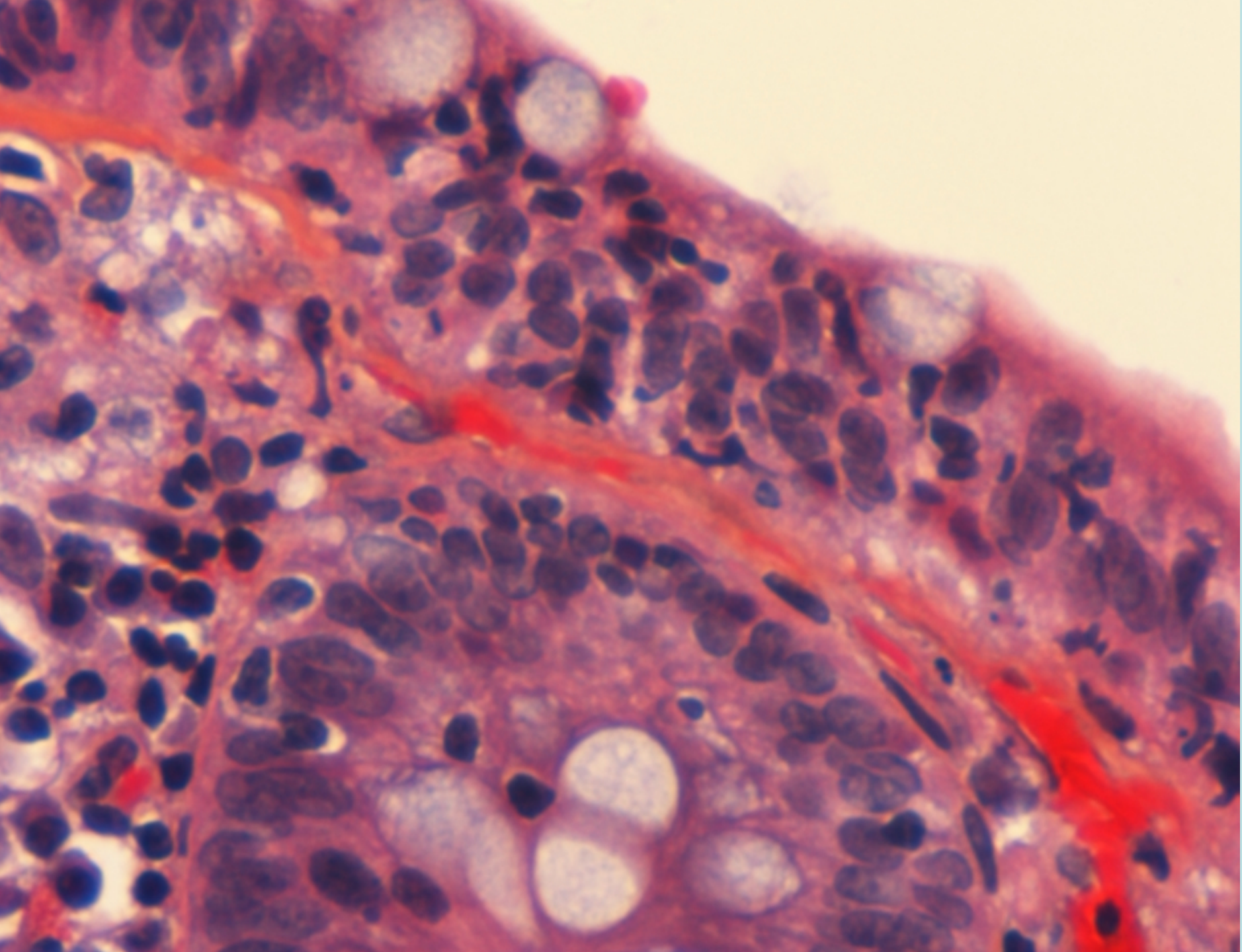












Hist.:

Økt mengde I.c. intraepitelialt, overflate og kryptepitel  
>20 IEL/ 100 epitelceller

Normalt <4/ 100 celler

Ofte økt mengde kroniske bet.celler i mukosa

Diffuse forandringer hele colon/ rektum

Diff.: lokale forandringer ved flere andre lidelser

Beh.:

”Som ovenfor”

Dårligere effekt

Prognose: Varierende forløp

Noen blir helt friske

Ingen vesentlig morbiditet    Ingen mortalitet.

Det fins varianter av mikroskopisk kolitt (?)  
(gigantcelle, granulomatøs--, atypisk-- )



THE END